

Caso Biofreedom ADA ostial

Dr. Julio Núñez

Presentación del caso

Mujer de 79 años

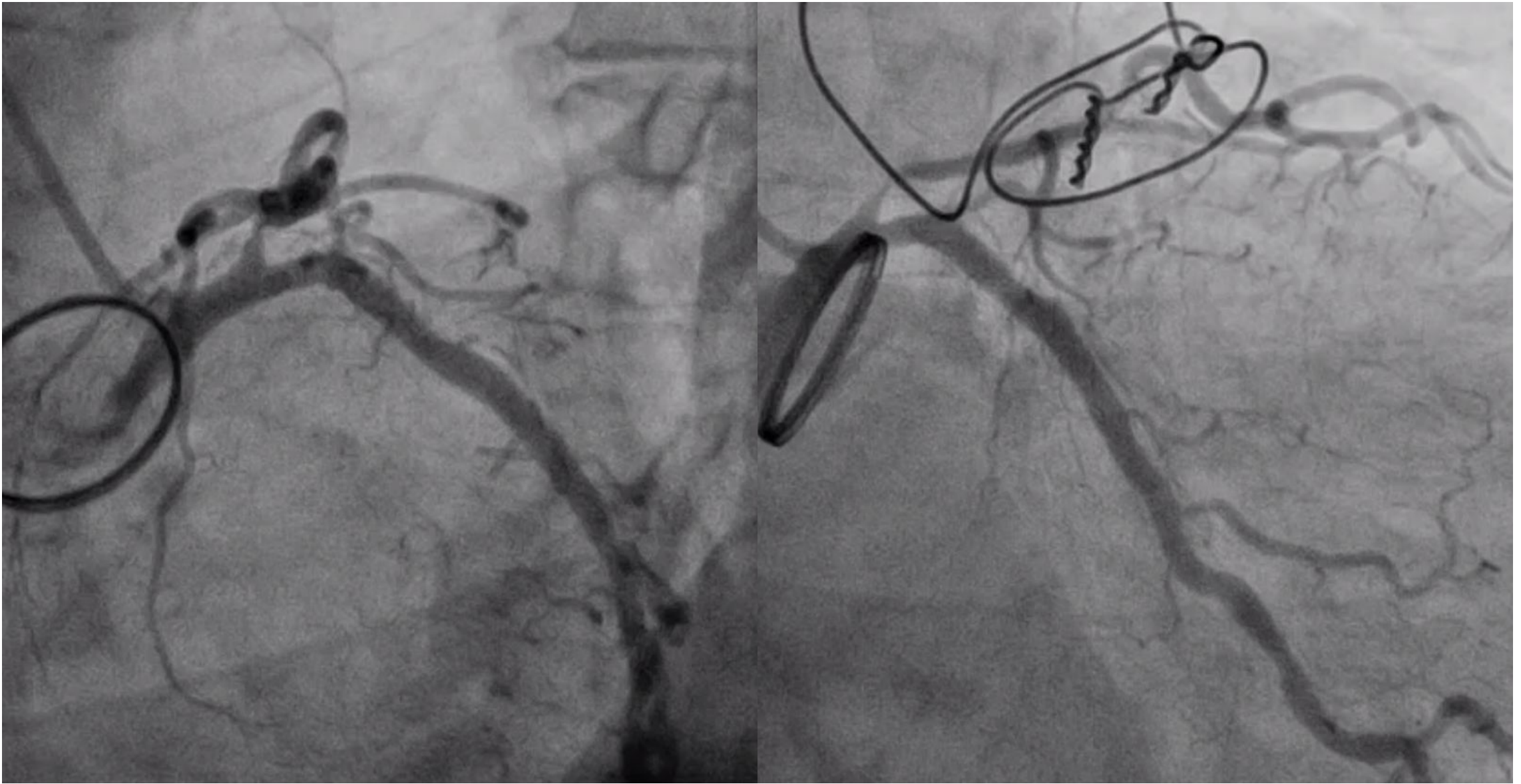
Antecedentes:

- Dislipemia, DM2, ex-fumadora.
- Cardiopatía isquémica crónica: IAMSET en 2002, con implante de stent en ACX proximal.
- Portadora de prótesis mecánica en posición aórtica por estenosis aórtica severa desde 2009. ACO (sintrom)
- Neoplasia mama en 2011, actualmente libre de enfermedad.

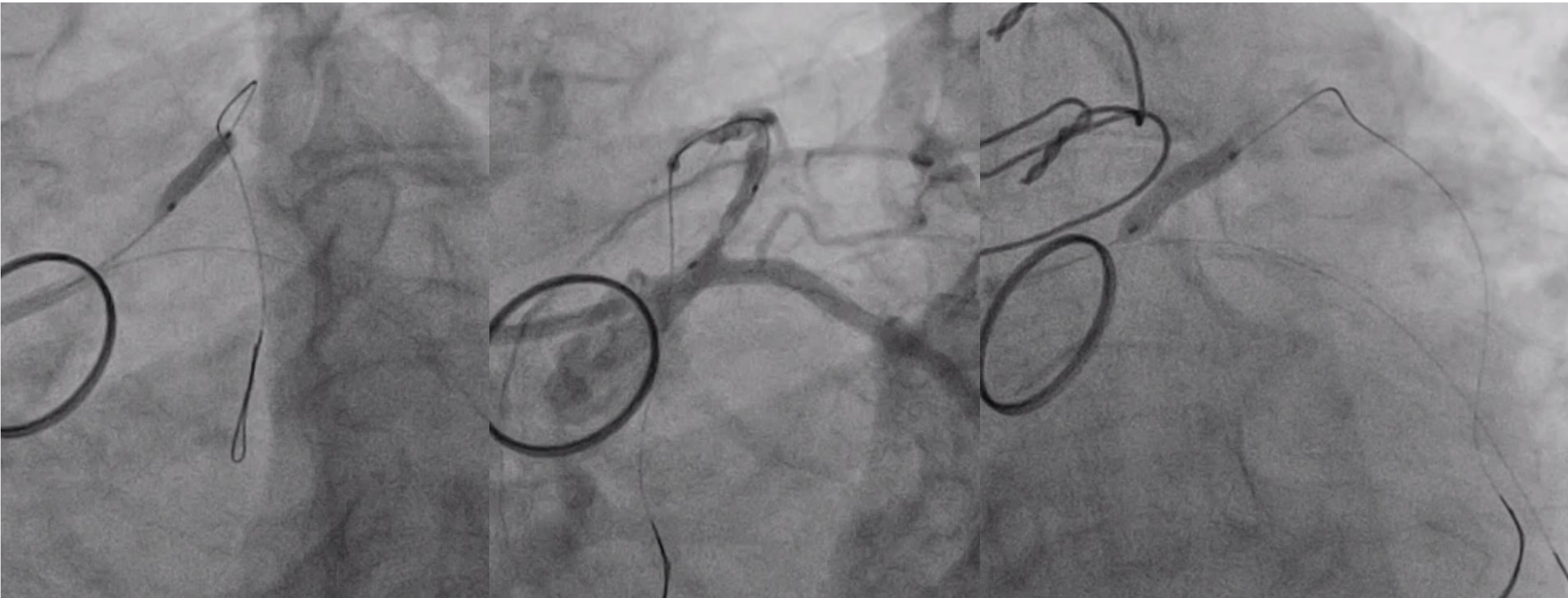
Ingresa por angor inestable.

Anticoagulada con sintrom. Se pauta doble antiagregación con AAS + clopidogrel.

Ecocardiografía transtorácica: función sistólica conservada, prótesis aórtica normofuncionante, contractilidad segmentaria sin alteraciones.



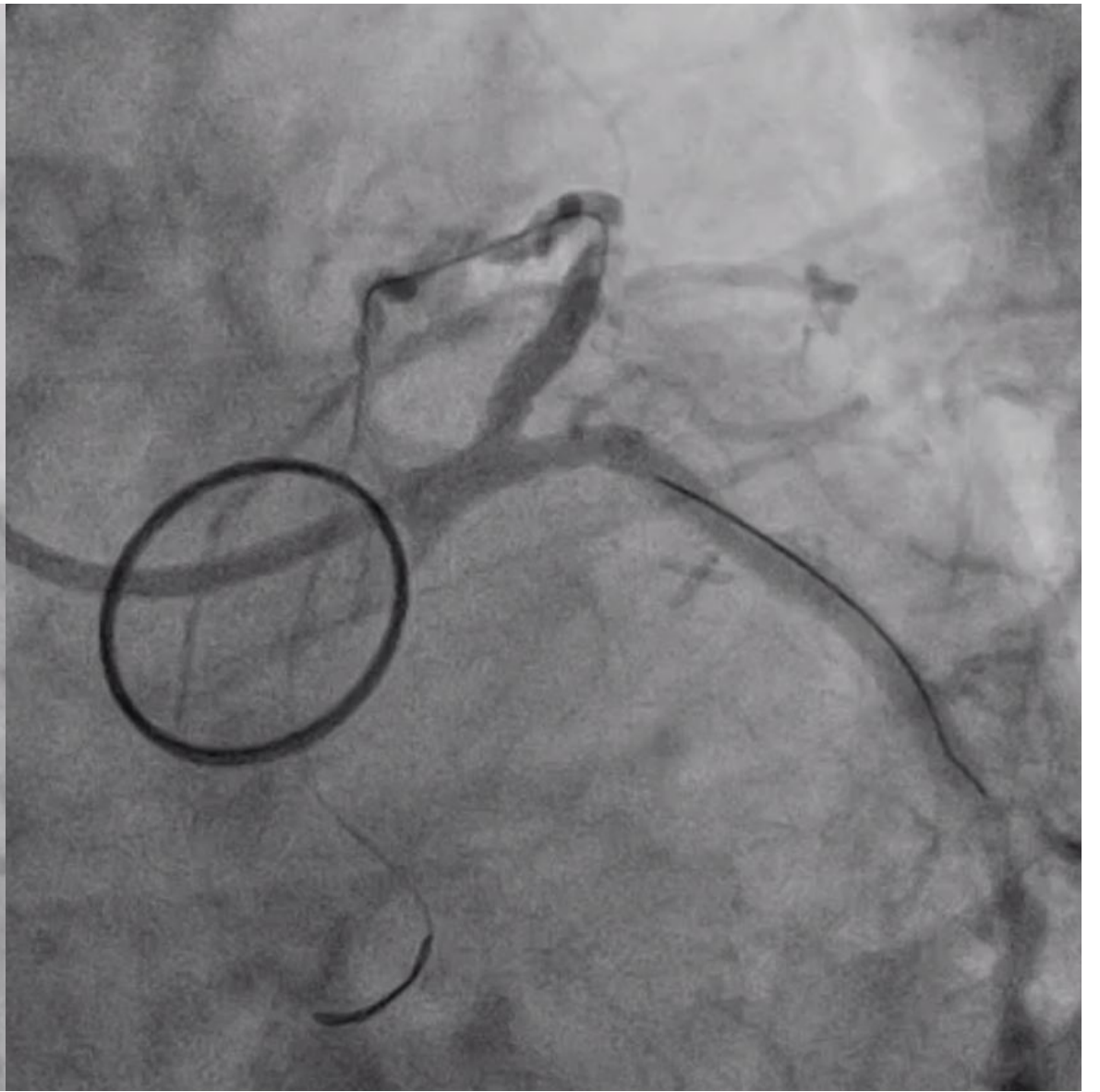
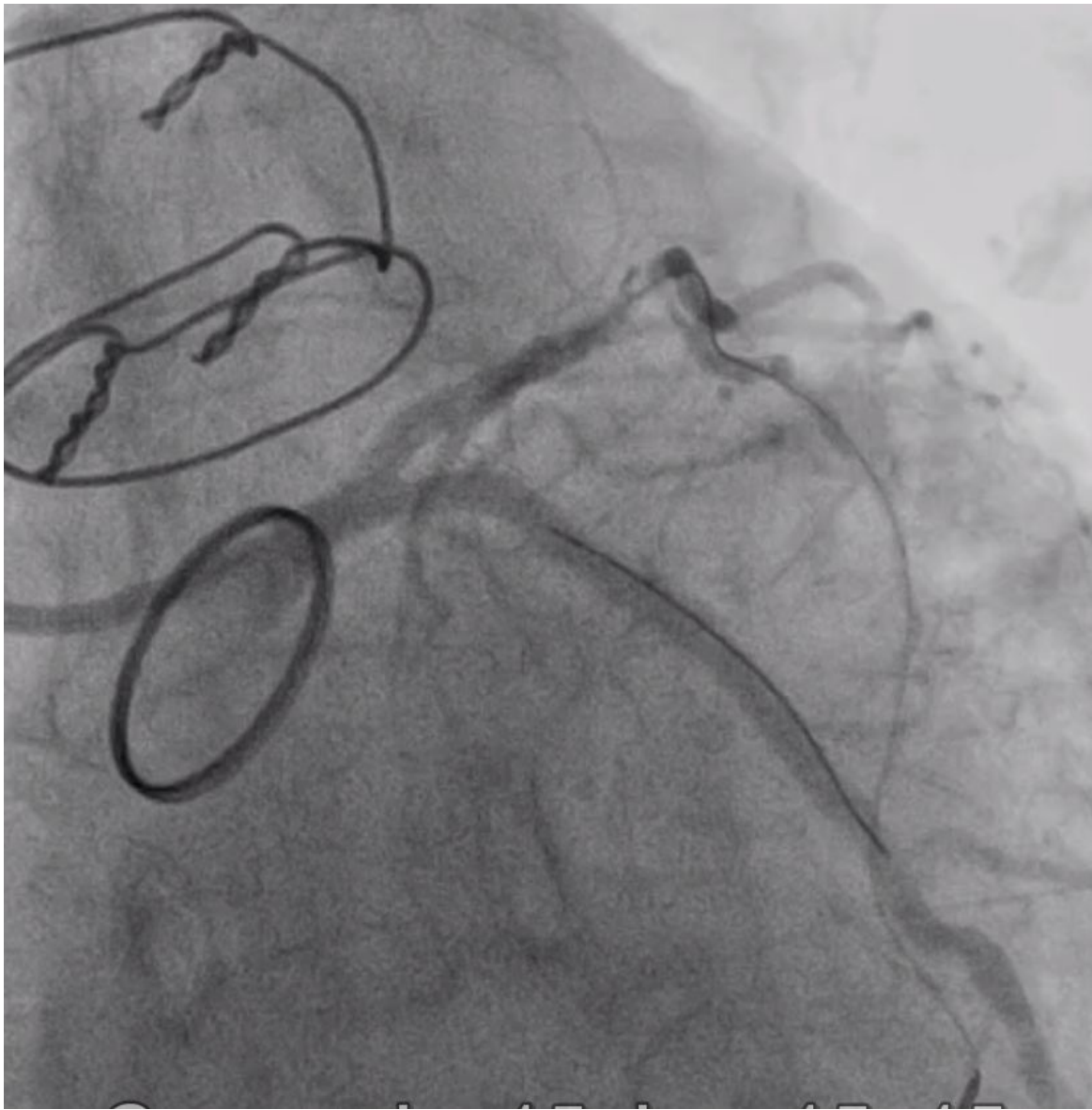
La coronariografía vía radial izquierda muestra éstenosis severa en ADA proximal, stent en ACX sin reestenosis significativas y resto sin lesiones



Se accede a TCI desde acceso radial izquierdo con catéter guía Sheathless PB3 6.5F (por espasmo radial).

Se progresan guías Sion Blue a ADA y ACX distales.

Se predilata con balón 2.5x15mm y posteriormente se implanta, ajustando a ostium de ADA, stent farmacoactivo recubierto de biolimus, Biofreedom 3.0 x 11mm a 16 atm.



Resultado final